

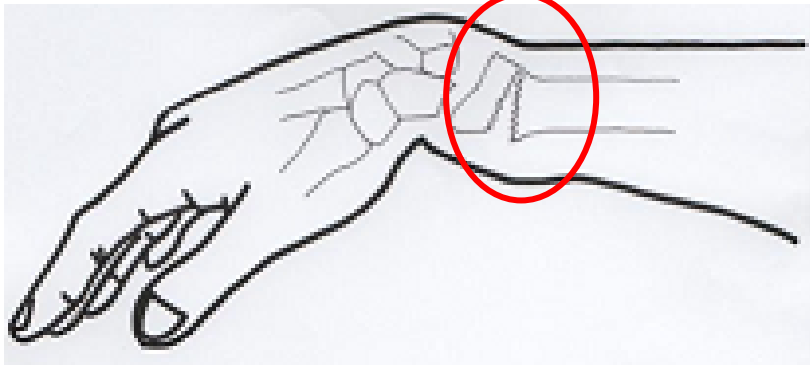
# 手首の骨折

※ほとんどの場合、【橈骨遠位端骨折（とうこつえんいたんこっせつ）】という診断名の骨折になります。

## 原因と病態

- ・転倒して手のひらをついた際に起こる、頻度の高い骨折。
- ・手首の腫れと痛み症状がある。
- ・骨粗鬆症を有する高齢者に多発する。

手の甲側へズレる

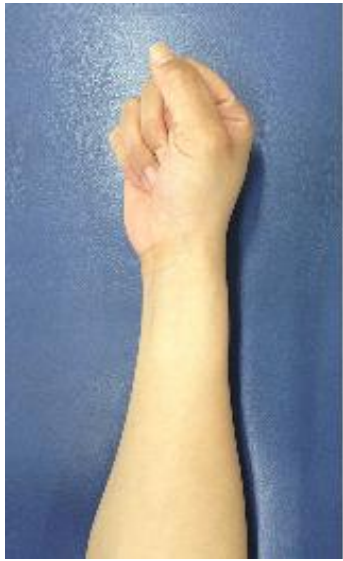

## 診断・治療

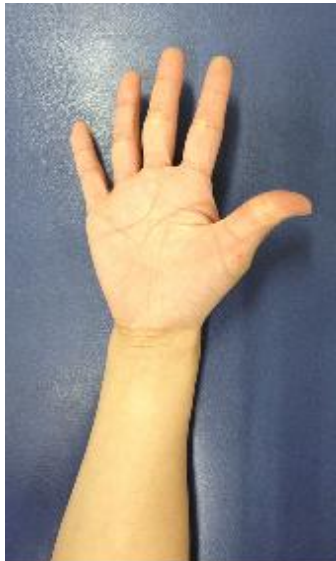- ・レントゲン検査で骨折を確認し、必要なら整復を行う。
- 再度レントゲン検査にて整復状態を確認し、ギプスまたはシーネ固定（約4～6週間）を行う。
- その後、リハビリテーションで機能回復を図る。骨折の程度によっては手術療法を選択する。

初期

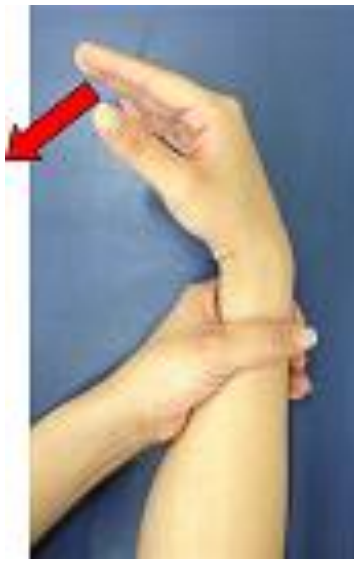動きを良くする運動



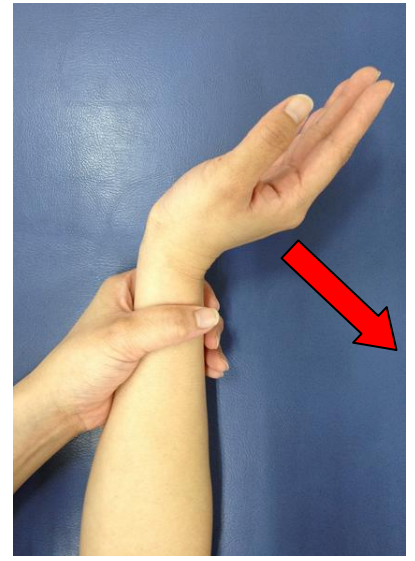指を握る



指を開く

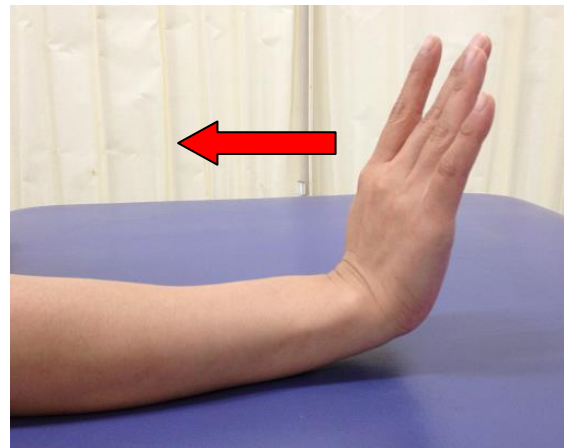


小指側を台につけて、  
手のひら側に動かす

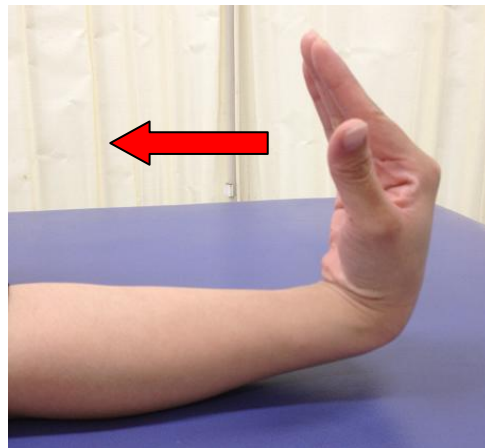


小指側を台につけて、  
手の甲側に動かす

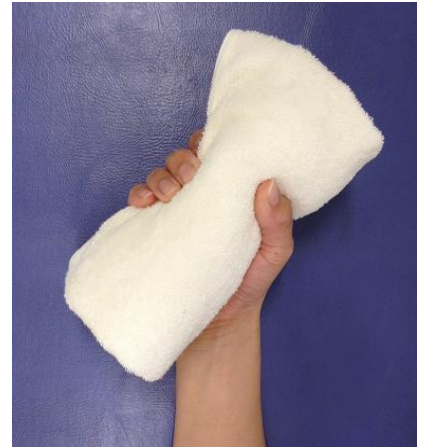力をつける運動



手の甲側に向かって動かす



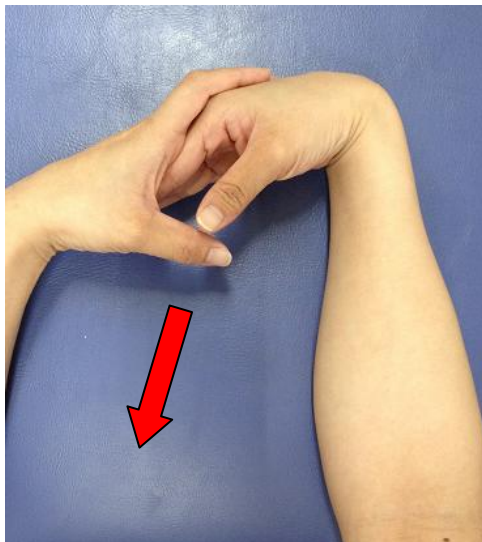手のひら側に向かって動かす



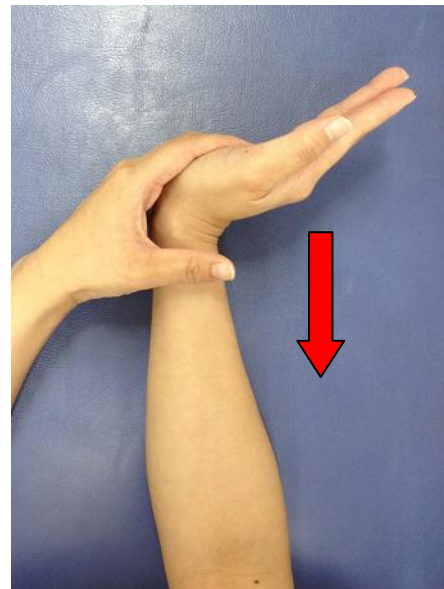
タオルを握る

後期

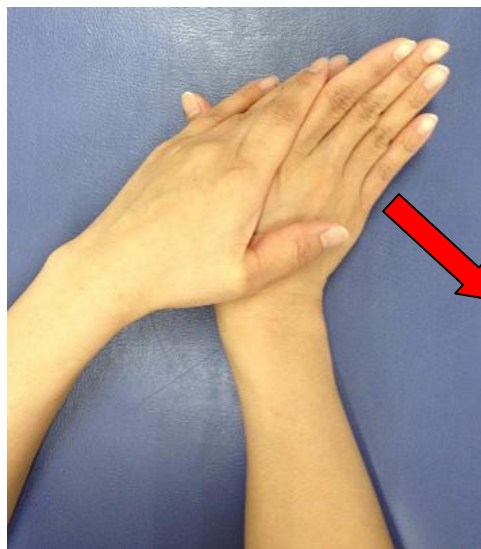動きを良くする運動



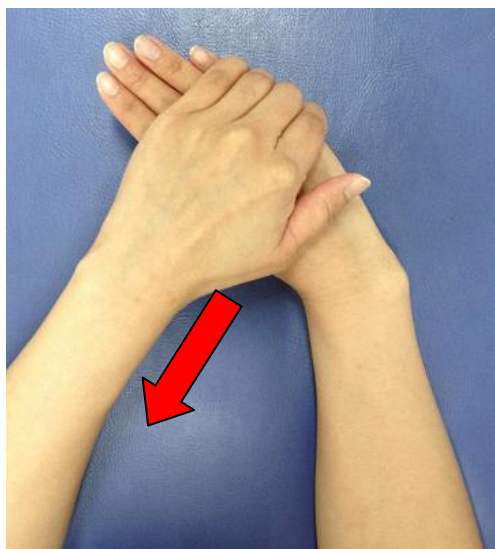左手で右手を掴み下へ引く



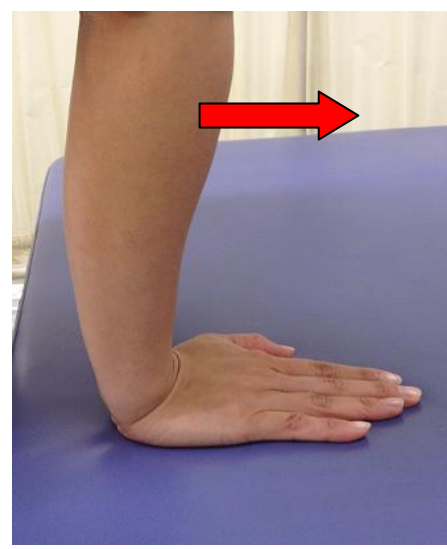
左手で右手を下へ押す



手のひらを台につけて、  
左手で右手の小指方向へ押す

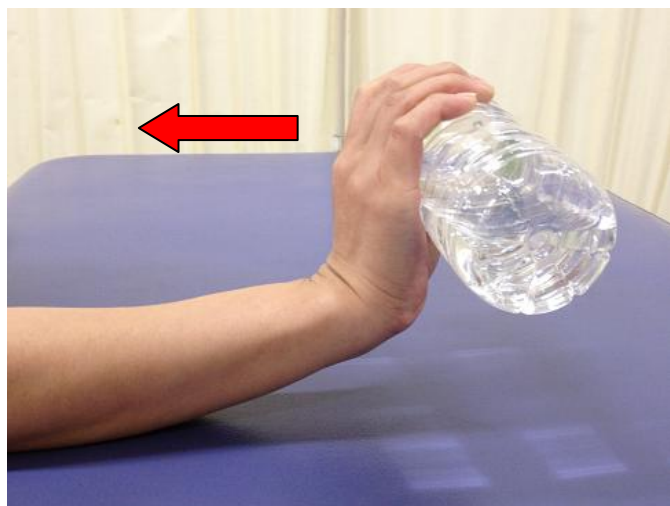

手のひらを台につけて、  
左手で右手の親指方向へ引く




手のひらを台につけて、  
体重をのせる

### 力をつける運動



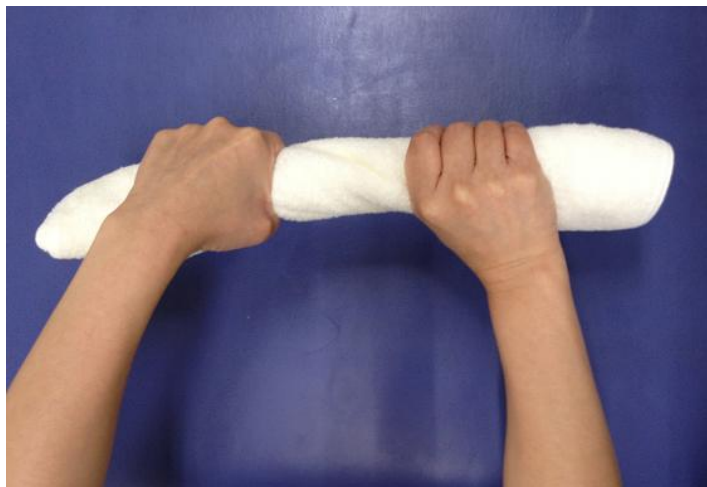
ペットボトルを握り、手の甲側へ動かす



ペットボトルを握り、手のひら側へ動かす



ペットボトルを握り、親指側へ動かす



タオルを握る

**\*何か分からないことが御座いましたら、当院までご来院ください。**